

2017 年临床执业(含助理)医师资格考试

实践技能模拟试卷



考试日期: 2017 年 6 月

考生姓名: _____

准考证号: _____

考场号: _____



笔试精品课堂赏析



名师手把手 模拟点练评

金英杰国家医学考试研究中心 编

1 号题组

☞ 试题编号 1

简要病史:男性,67岁。咳嗽、咳痰伴发热10天。胸痛2天门诊就诊。	
要求:你作为住院医师,请围绕以上简要病史,将应该询问的患者现病史及相关病史的内容写在答题纸上。	
时间:11分钟	总分:15分

☞ 试题编号 2

<p>病例摘要:女性,27岁。反复喘息伴咳嗽、咳痰1年,再发1天。</p> <p>患者1年来反复发作喘息,多与气候变化、接触油烟等刺激性气味有关。伴咳嗽,咳少许白痰。无胸闷、胸痛、心悸,无发热、盗汗,在避开刺激性气味后症状可自行缓解。喘息持续发作时,曾在当地诊所按“上呼吸道感染”症状治疗,可逐渐缓解。缓解期间无不适症状。1年前患者逛宠物市场后喘息再次发作,轻微活动即感胸闷、气促。夜间症状严重,需高枕卧位。发病以来,精神、食欲、睡眠差。大小便正常。否认过敏史。无烟酒嗜好。月经正常。否认遗传病家族史。</p> <p>查体:T 36.5℃,P 95次/分,R 18次/分,BP 120/76 mmHg。坐位,喘息状,表情焦虑,精神差。口唇无明显发绀。皮肤湿润。全身浅表淋巴结未触及肿大。胸廓外形正常,双侧触觉震感减弱,双肺叩诊呈过清音,可闻及中量呼气相哮鸣音,未闻及湿性啰音和胸膜摩擦音。心界不大,心率95次/分,律齐,未闻及心脏杂音。双下肢无水肿。</p> <p>实验室检查:动脉血气分析:pH 7.43,PaO₂ 37 mmHg,HCO₃⁻ 23.5 mmol/L,SaO₂ 92%。</p> <p>要求:根据以上病例摘要,请将初步诊断、诊断依据(两个以上诊断,应分别列出各自诊断依据,未分别列出扣分)、鉴别诊断、进一步检查与治疗原则写在答题纸上。</p>	
时间:15分钟	总分:22分

☞ 试题编号 3

<p>请你对被检查者进行下列体格检查并回答提问。</p> <p>体格检查考试项目:</p> <ol style="list-style-type: none"> 1. 甲状腺检查(须口述视诊内容和报告检查结果,前面触诊和后面触诊可任选一); 2. 肝脏触诊(单、双手触诊)(须报告检查结果); 3. 手部及其关节视诊检查(须口述视诊内容)。 	
时间:13分钟	总分:20分

☞ 试题编号 4

<p>临床情景:张先生,34岁。转移性右下腹痛2天,加重6小时。腹痛呈持续性,伴恶心、呕吐。查体:体温37.8℃,麦氏点有固定压痛、反跳痛。拟经麦氏切口手术治疗。已完成术前准备。张先生仰卧于手术台上。</p>	
要求:请用碘伏为患者(医学模拟人)进行手术区域皮肤消毒,并铺手术巾、手术单。	
时间:11分钟	总分:20分

2 号题组

☞ 试题编号 1

简要病史:男性,17 岁。发热 3 天,咽痛 1 天门诊就诊。	
要求:你作为住院医师,请围绕以上简要病史,将应该询问的患者现病史及相关病史的内容写在答题纸上。	
时间:11 分钟	总分:15 分

☞ 试题编号 2

<p>病例摘要:女性,19 岁。发热伴腹痛、腹泻 2 天。</p> <p>患者 2 天前中午在外就餐,当天晚上 8 点出现发热,体温 39~40℃,伴畏寒、寒战、全身不适,同时出现腹痛,呈阵发性,位于下腹和脐间,大便共 10 次,开始为稀便带黏液,量较多,后为脓便血,量少,伴有明显里急后重,无恶心、呕吐,自服黄连素 3 片/次,共服用 2 次,无好转。发病以来精神差,食欲下降,睡眠差,小便量少,既往体健,否认类似病发作史,否认慢性消化道疾病史。</p> <p>查体:T 39.5℃,P 130 次/分,R 20 次/分,BP 120/80 mmHg。急性热病容。眼窝稍内陷,皮肤弹性差,未见出血点和皮疹,浅表淋巴结未触及肿大,巩膜无黄染,颈软,双肺未闻及干湿性啰音,心界不大,心率 130 次/分,律齐,各瓣膜区未闻及杂音,腹平软,左下腹轻压痛,无肌紧张、反跳痛。肝脾肋下未触及,移动性浊音(-),肠鸣音 9 次/分,双下肢无水肿。神经系统检查(-)。</p> <p>实验室检查:血常规:Hb 125 g/L,WBC 14.5×10¹²/L, N 0.85,Plt 269×10⁹/L,粪常规:镜检 WBC 40~50/HP,RBC 15~20/HP。</p>	
要求:根据以上病例摘要,请将初步诊断、诊断依据(两个以上诊断,应分别列出各自诊断依据,未分别列出扣分)、鉴别诊断、进一步检查与治疗原则写在答题纸上。	
时间:15 分钟	总分:22 分

☞ 试题编号 3

请你对被检者进行下列体格检查并回答提问。	
<p>体格检查考试项目:</p> <ol style="list-style-type: none"> 1. 眼睑、巩膜、结膜检查(须口述检查结果); 2. 心脏触诊检查(须口述检查内容,报告检查结果); 3. 腹壁紧张度和腹部压痛、反跳痛检查(须报告检查结果)。 	
时间:13 分钟	总分:20 分

☞ 试题编号 4

临床情景:李女士,25 岁。转移性右下腹痛 5 天,全腹痛 6 小时全腹肌紧张,有压痛、反跳痛。拟于右侧经腹直肌切口手术治疗,已完成术前准备,王女士仰卧于手术台上。	
要求:请用碘伏为患者(医学模拟人)进行手术区域皮肤消毒,并铺手术巾、手术单。	
时间:11 分钟	总分:20 分

3 号题组

☞ 试题编号 1

简要病史:男性,19岁。间断咳嗽、咳痰15年,加重伴呼吸困难2天门诊就诊。	
要求:你作为住院医师,请围绕以上简要病史,将应该询问的患者现病史及相关病史的内容写在答题纸上。	
时间:11分钟	总分:15分

☞ 试题编号 2

<p>病例摘要:男性,67岁。突发心悸伴气促5小时。</p> <p>患者5小时前用力大便时突发心悸、气促,无胸痛,无咳嗽、咯血,送来急诊。既往有“急性广泛前壁心肌梗死”2年,保守治疗。否认糖尿病病史,吸烟40年,每天30支。无遗传病家族史。</p> <p>查体:T 36.0℃,P 96次/分,R 24次/分,BP 100/60 mmHg。神志清楚,半卧位,口唇发绀,颈静脉未见充盈,甲状腺无肿大,双肺可闻及大量湿性啰音。心尖搏动位于左侧第五肋间锁骨中线外2 cm处,心率136次/分,律绝对不齐,未闻及心脏杂音。腹平坦,无压痛,肝脾未触及,移动性浊音(-)。双下肢无水肿。</p> <p>实验室检查:入院后急查CK 250 U/L,CK-MB 18 U/L。</p>	
要求:根据以上病例摘要,请将初步诊断、诊断依据(两个以上诊断,应分别列出各自诊断依据,未分别列出扣分)、鉴别诊断、进一步检查与治疗原则写在答题纸上。	
时间:15分钟	总分:22分

☞ 试题编号 3

请你对被检者进行下列体格检查并回答提问。	
<p>体格检查考试项目:</p> <ol style="list-style-type: none"> 腋窝淋巴结检查(须口述检查内容和报告检查结果); 肝脏触诊(单、双手触诊)(须报告检查结果); 肱二头肌反射检查(坐位、仰卧位两种方法任选一种,须报告正常表现和检查结果)。 	
时间:13分钟	总分:20分

☞ 试题编号 4

临床情景:赵先生,40岁。突发上腹痛6小时。腹肌紧张,立位腹平片膈下见游离气体。拟行上腹部剖腹探查术,已完成术前准备,赵先生仰卧于手术台上。	
要求:请用碘伏为患者(医学模拟人)进行手术区域皮肤消毒,并铺手术巾、手术单。	
时间:11分钟	总分:20分

4 号题组

☞ 试题编号 1

简要病史:男性,32 岁。间歇性上腹痛 2 年,突发上腹痛剧痛并迅速波及全腹 3 小时急诊就诊。	
要求:你作为住院医师,请围绕以上简要病史,将应该询问的患者现病史及相关病史的内容写在答题纸上。	
时间:11 分钟	总分:15 分

☞ 试题编号 2

<p>病例摘要:男性,28 岁。劳累后胸闷、气短 2 年,夜间不能平卧 1 个月。</p> <p>患者 2 年前开始劳累后感胸闷、气促,休息片刻能缓解,日常工作和生活不受影响,未重视。近一个月来“感冒”后稍活动感胸闷、气促,伴心悸,夜间不能平卧,时有夜间憋醒,无发热,既往有反复上呼吸道感染史,无烟、酒嗜好,无遗传病家族史。</p> <p>查体:T 36.5 ℃,P 110 次/分,R 20 次/分,BP 130/60 mmHg。皮肤未见出血点或皮疹,巩膜无黄染,口唇轻度发绀,浅表淋巴结未触及,甲状腺无肿大,双肺可闻及少量湿性啰音。心尖向左下扩大,心率 110 次/分,可闻及奔马律,A₂ 减弱,胸骨左缘第 3 肋间可闻及舒张期高调递减型叹气样杂音,向心尖部传导,心尖部可闻及舒张中期低调隆隆样杂音,局限,腹软,无压痛,肝脾未触及,移动性浊音(-),下肢无水肿,可触及水冲脉。</p>	
要求:根据以上病例摘要,请将初步诊断、诊断依据(两个以上诊断,应分别列出各自诊断依据,未分别列出扣分)、鉴别诊断、进一步检查与治疗原则写在答题纸上。	
时间:15 分钟	总分:22 分

☞ 试题编号 3

请对被检者进行下列体格检查并回答提问。	
体格检查考试项目: 1. 甲状腺检查(须口述视诊内容和报告检查结果,前面触诊和后面触诊可任选一种); 2. 语言共振检查(须报告检查结果); 3. 脾脏触诊(双手触诊)(须报告检查结果)。	
时间:13 分钟	总分:20 分

☞ 试题编号 4

临床情景:张先生,47 岁。接受皮脂囊肿切除术,目前已切除皮脂囊肿。	
要求:请上台为患者(医学模拟人或模具)行切口皮肤缝合、打结的操作(单纯间断缝合 5 针,用单手打结法打结)。	
时间:11 分钟	总分:20 分

5 号题组

☞ 试题编号 1

简要病史:女性,31岁。尿频、尿痛3天,血尿1天门诊就诊。	
要求:你作为住院医师,请围绕以上简要病史,将应该询问的患者现病史及相关病史的内容写在答题纸上。	
时间:11分钟	总分:15分

☞ 试题编号 2

<p>病例摘要:女性,35岁。间断上腹痛6年,伴呕吐1周。</p> <p>患者6年来间断出现上腹痛,多发于夜间,进食后缓解。近1周间断性上腹痛,进食后腹胀,反复呕吐,呕吐物为大量酸臭宿食。排便量少,发病以来,体重无明显变化。</p> <p>查体:T 36.0℃,P 70次/分,R 16次/分,BP 120/60 mmHg。皮肤巩膜无黄染。心肺查体无异常,上腹膨隆,腹软,剑突下压痛,无反跳痛,未触及包块。肝脏肋下未触及,Murphy征阴性。移动性浊音阴性,肠鸣音3次/分。</p> <p>实验室检查:血常规:HB 120 g/L,WBC $6.7 \times 10^9/L$,N 0.78,Plt $120 \times 10^9/L$。粪常规未见异常。</p>	
要求:根据以上病例摘要,请将初步诊断、诊断依据(两个以上诊断,应分别列出各自诊断依据,未分别列出扣分)、鉴别诊断、进一步检查与治疗原则写在答题纸上。	
时间:15分钟	总分:22分

☞ 试题编号 3

请你对被检者进行下列体格检查并回答提问。	
<p>体格检查考试项目:</p> <ol style="list-style-type: none"> 1. 扁桃体检查(须口述检查内容); 2. 心脏触诊检查(须口述检查内容,报告检查结果); 3. 腹壁紧张度和腹部压痛、反跳痛检查(须报告检查结果)。 	
时间:13分钟	总分:20分

☞ 试题编号 4

临床情景:张先生,32岁。事故中右侧大腿软组织损伤2小时。伤口长5cm,深达肌层,有渗血,并有轻度污染。	
要求:请为患者(医学模拟人或模具)行清创术,并单纯间断缝合2针。	
时间:11分钟	总分:20分

6 号题组

☞ 试题编号 1

简要病史:男性,61 岁。进行性全身水肿 2 个月门诊就诊。	
要求:你作为住院医师,请围绕以上简要病史,将应该询问的患者现病史及相关病史的内容写在答题纸上。	
时间:11 分钟	总分:15 分

☞ 试题编号 2

病例摘要:男性,35 岁。突发上腹部剧痛 5 小时。 患者 5 小时前午餐后突然出现上腹部“刀割”样疼痛,伴恶心、呕吐,放射到右下腹,伴心悸及全身出冷汗,服止痛药无效,发病以来未进食,未排尿、排便,既往有十二指肠溃疡病史 3 年,未正规治疗,无药物过敏史及手术、外伤史,无烟酒嗜好。 查体:T 37.8 ℃,P 110 次/分,R 26 次/分,BP 130/80 mmHg。神志清楚,痛苦面容,屈曲体位,浅表淋巴结未触及肿大,巩膜无黄染。口唇无发绀,心肺检查未见异常,腹式呼吸消失,板样腹,上腹及右下腹明显压痛、反跳痛,肝脏触诊不满意,肝浊音界消失,移动性浊音(+),肠鸣音消失。 实验室检查:血常规:HB 120 g/L,WBC 12.0×10 ⁹ /L,N 0.85,Plt 222 ×10 ⁹ /L。粪常规未见异常。	
要求:根据以上病例摘要,请将初步诊断、诊断依据(两个以上诊断,应分别列出各自诊断依据,未分别列出扣分)、鉴别诊断、进一步检查与治疗原则写在答题纸上。	
时间:15 分钟	总分:22 分

☞ 试题编号 3

请你对被检者进行下列体格检查并回答提问。	
体格检查考试项目: 1. 腋窝淋巴结检查(须口述检查内容和报告检查结果); 2. 语言共振检查(须报告检查结果); 3. 脾脏触诊(双手触诊)(须报告检查结果)。	
时间:13 分钟	总分:20 分

☞ 试题编号 4

临床情景:傅先生,62 岁。发现右侧腰部皮下肿块 5 年,近期稍增大,体检扪及 4 cm×2 cm 包块,质软,边界清,初步诊断为脂肪瘤,拟行脂肪瘤切除术。	
要求:请为患者(医学模拟人或模具)行切开、缝合的操作(切口长 3 cm,间断缝合 3 针,不做肿瘤切除)	
时间:11 分钟	总分:20 分

7 号题组

☞ 试题编号 1

简要病史:男性,25岁。左侧腹痛5天门诊就诊。	
要求:你作为住院医师,请围绕以上简要病史,将应该询问的患者现病史及相关病史的内容写在答题纸上。	
时间:11分钟	总分:15分

☞ 试题编号 2

<p>病例摘要:男性,65岁。持续性上腹痛2天,伴发热、少尿5小时。</p> <p>患者2天前,进油腻食物后出现上腹部持续性疼痛,疼痛剧烈,不能平卧,服用“酵母片”及“颠茄”无效。近5小时感发热,尿量不足50ml。既往曾患胆石病多年,间断口服药物治疗。</p> <p>查体:T 38.5℃,P 108次/分,R 26次/分,BP 85/60 mmHg。神志恍惚。四肢皮温低。巩膜黄染,浅表淋巴结未触及。肺肝界于右锁骨中线第6肋间,双肺听诊无异常,心率108次/分,律齐。腹部膨隆,腹肌紧张,全腹有压痛及反跳痛,肝脾触诊不满意,移动性浊音阳性,肠鸣音减弱。</p> <p>实验室检查:血常规:Hb 122 g/L, RBC $4.0 \times 10^9/L$, WBC $19.5 \times 10^9/L$, N 0.90, Plt $250 \times 10^9/L$, CK-MB 20 U/L, cTnT 0.01 ng/ml。</p> <p>腹部B超:胆囊多发结石,胆管扩张。胰腺肿大,弥漫性低回声改变,腹腔积液。</p>	
要求:根据以上病例摘要,请将初步诊断、诊断依据(两个以上诊断应分别列出各自诊断依据,未分别列出扣分)、鉴别诊断、进一步检查与治疗原则写在答题纸上。	
时间:15分钟	总分:22分

☞ 试题编号 3

请你对被检者进行下列体格检查并回答问题。	
<p>体格检查考试项目:</p> <ol style="list-style-type: none"> 1. 腋窝淋巴结检查(须口述检查内容和报告检查结果); 2. 胸膜摩擦音检查(须报告检查结果); 3. 脾脏触诊(双手触诊)(须报告检查结果)。 	
时间:13分钟	总分:20分

☞ 试题编号 4

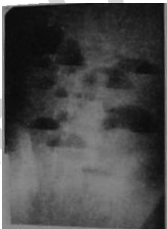
临床情景:文先生,21岁。接受左侧大腿肿块切除术,目前肿块已切除。	
要求:请上台为患者(医学模拟人或模具)行切口皮肤缝合、打结的操作(请单纯间断缝合3针,用器械打外科结)。	
时间:11分钟	总分:20分

8 号题组

☞ 试题编号 1

简要病史:男性,25 岁。水肿伴血尿 6 天门诊就诊。	
要求:你作为住院医师,请围绕以上简要病史,将应该询问的患者现病史及相关病史的内容写在答题纸上。	
时间:11 分钟	总分:15 分

☞ 试题编号 2

<p>病例摘要:女性,35 岁。腹痛、腹胀、呕吐,停止排便、排气 1 天。</p> <p>患者于 1 天前无明显诱因出现阵发性腹痛,呈绞痛,以右下腹为重,同时腹胀,停止肛门排便、排气。腹痛逐渐加重,伴恶心、呕吐,呕吐物初为胃液及胆汁,以后呕吐物有粪臭味。共呕吐 5~6 次,量约 1 000~1 500 ml,尿量约 500 ml/天,对症治疗未见明显好转。既往大小便正常,2 年前曾因化脓性阑尾炎穿孔行阑尾切除术。</p> <p>查体:T 37 ℃,P 102 次/分,R 20 次/分,BP 130/80 mmHg。急性病容,神志清,全身皮肤未见黄染,皮肤黏膜干燥,弹性稍差。双肺未闻及干湿性啰音,心界不大,心率 102 次/分,律齐,腹膨隆,右下腹有手术瘢痕,可见肠型及蠕动波,全腹柔软,轻压痛,无反跳痛,未触及明显肿物,指套无血迹。</p> <p>实验室检查:血常规:Hb 160 g/L,WBC $11.5 \times 10^9/L$,血 K^+ 3.0 mmol/L,血 Na^+ 135 mmol/L,血 Cl^- 105 mmol/L。</p>	
要求:根据以上病例摘要,请将初步诊断、诊断依据(两个以上诊断,应分别列出各自诊断依据,未分别列出扣分)、鉴别诊断、进一步检查与治疗原则写在答题纸上。	
时间:15 分钟	总分:22 分

☞ 试题编号 3

请你对被检查者进行下列体格检查并回答问题。	
体格检查考试项目:	
1. 对光反射检查(须报告检查结果);	
2. 心脏触诊检查(须口述检查内容,报告检查结果);	
3. 腹壁紧张度和腹部压痛、反跳痛检查(须报告检查结果)。	
时间:13 分钟	总分:20 分

☞ 试题编号 4

临床情景:张某,24 岁。右侧前臂被车床切割伤 1 小时。查体:右侧前臂外侧有一伤口,长约 4 cm,深及皮下组织,伤口污染严重。	
要求:请为患者(医学模拟人或模具)行清创术。	
时间:11 分钟	总分:20 分

9 号题组

☞ 试题编号 1

简要病史:女性,65岁。间断腹泻、黏液血便5年门诊就诊。	
要求:你作为住院医师,请围绕以上简要病史,将应该询问的患者现病史及相关病史的内容写在答题纸上。	
时间:11分钟	总分:15分

☞ 试题编号 2

<p>病例摘要:女性,38岁。腹胀、乏力、消瘦3个月。</p> <p>患者3个月前开始出现腹胀、乏力,近2个月,偶有右侧腹部隐痛。发病以来食欲减退,逐渐消瘦,无鲜血便,但有时大便色黑,小便正常,体重下降约5kg,既往体健,月经规律,量正常。无烟酒嗜好,无遗传病家族史。</p> <p>查体:T 36.4℃,P 88次/分,R 22次/分,BP 120/70 mmHg。贫血貌,睑结膜和口唇略苍白。双肺未闻及干湿性啰音,心界不大,心率88次/分,律齐。腹平软,肝脾肋下未触及,右侧腹扪及一5.5cm×3cm纵行肿块,无压痛,活动度小,移动性浊音(-),肠鸣音正常。直肠指诊未见异常。</p> <p>实验室检查:血常规:Hb 90 g/L,RBC $3.5 \times 10^{12}/L$,WBC $4.5 \times 10^9/L$,N 0.68,Plt $210 \times 10^9/L$,大便隐血阳性。尿常规(-)。</p>	
要求:根据以上病例摘要,请将初步诊断、诊断依据(两个以上诊断,应分别列出各自诊断依据,未分别列出扣分)、鉴别诊断、进一步检查与治疗原则写在答题纸上。	
时间:15分钟	总分:22分

☞ 试题编号 3

请你对被检者进行下列体格检查并回答提问。	
<p>体格检查考试项目:</p> <ol style="list-style-type: none"> 1. 甲状腺检查(须口述视诊内容和报告检查结果,前面触诊和后面触诊可任选一种); 2. 胸壁视诊检查(须口述检查结果); 3. 脾脏触诊(双手触诊)(须报告检查结果)。 	
时间:13分钟	总分:20分

☞ 试题编号 4

临床情景:王先生,40岁。工伤导致右前臂损伤,于现场检查见右前臂有反常活动,伤口有活动性出血。	
要求:请用止血带、夹板等为患者(医学模拟人)行止血、固定处理。	
时间:11分钟	总分:20分

10 号题组

☞ 试题编号 1

简要病史:女性,66 岁。腹胀、乏力 2 年。呕血、黑便 5 小时急诊就诊。既往有反复肝功能异常 10 年。	
要求:你作为住院医师,请围绕以上简要病史,将应该询问的患者现病史及相关病史的内容写在答题纸上。	
时间:11 分钟	总分:15 分

☞ 试题编号 2

<p>病例摘要:女性,20 岁。肛门部疼痛、出血间歇发作 2 年。</p> <p>患者 2 年前开始经常出现便秘,每当大便干燥期间,排便时肛门部疼痛,手纸上常带线状血迹,便后疼痛暂时减轻,数分钟后反而加剧,排便通畅后即好转。既往体健,月经正常。</p> <p>查体:T 36.5 ℃,P 80 次/分,R 20 次/分,BP 110/70 mmHg。体型瘦弱,睑结膜无苍白。心、肺、腹部查体未见异常。肛门检查:膝胸位 6 点处可见肛管皮肤裂口。边缘增厚,肉芽暗红色,裂口近端肛乳头水肿、肥大,远端皮肤形成袋状皮垂突出于肛门外。因患者肛门部疼痛较剧,未做直肠指诊。</p>	
要求:根据以上病例摘要,请将初步诊断、诊断依据(两个以上诊断,应分别列出各自诊断依据,未分别列出扣分)、鉴别诊断、进一步检查与治疗原则写在答题纸上。	
时间:15 分钟	总分:22 分

☞ 试题编号 3

请你对被检者进行下列体格检查并回答提问。	
<p>体格检查考试项目:</p> <ol style="list-style-type: none"> 1. 扁桃体检查(须口述检查内容); 2. 乳房触诊检查(使用女性胸部模具,须口述检查内容,报告检查结果); 3. 腹壁紧张度和腹部压痛、反跳痛检查(须报告检查结果)。 	
时间:13 分钟	总分:20 分

☞ 试题编号 4

临床情景:余先生,40 岁。腰部皮下 3 cm×2 cm 大小脓肿。	
要求:请为患者(医学模拟人或模具)行脓肿切开术。	
时间:11 分钟	总分:20 分

11 号题组**☞ 试题编号 1**

简要病史:女性,25岁。上腹痛、呕吐半天急诊就诊。	
要求:你作为住院医师,请围绕以上简要病史,将应该询问的患者现病史及相关病史的内容写在答题纸上。	
时间:11分钟	总分:15分

☞ 试题编号 2

<p>病例摘要:男性,77岁。背部肿痛伴发热2周。</p> <p>患者2周前出现后背局部皮肤硬肿、疼痛,范围逐渐增大,疼痛加剧,伴有畏寒、发热、乏力、食欲不振。既往有糖尿病史15年,血糖控制欠佳。</p> <p>查体:T 39.1℃,P 98次/分,R 24次/分,BP 140/80 mmHg。体胖,神志清楚,皮肤巩膜无黄染,双肺查体无异常,心率98次/分,律齐,腹部、脊柱四肢检查未见异常。</p> <p>外科情况:背部可见约5.5 cm×5 cm类圆形皮肤隆起区,暗红色,表面可见多处脓点,中央破溃流脓,触痛明显。</p> <p>实验室检查:血常规:Hb 118 g/L,WBC 18.6×10⁹/L,N 0.90,Plt 170×10⁹/L。尿糖(+++)。</p>	
要求:根据以上病例摘要,请将初步诊断、诊断依据(两个以上诊断,应分别列出各自诊断依据,未分别列出扣分)、鉴别诊断、进一步检查与治疗原则写在答题纸上。	
时间:15分钟	总分:22分

☞ 试题编号 3

请你对被检者进行下列体格检查并回答提问。	
<p>体格检查考试项目:</p> <ol style="list-style-type: none"> 1. 甲状腺检查(须口述视诊内容和报告检查结果,前面触诊和后面触诊可任选一种); 2. 肝脏触诊(单、双手触诊)(须报告检查结果); 3. 肱二头肌反射检查(坐位、仰卧位两种检查方法任选一种,须报告正常表现和检查结果)。 	
时间:13分钟	总分:20分

☞ 试题编号 4

临床情景:张女士,33岁。因甲状腺腺瘤行右侧甲状腺次全切除术。术后第2天。	
要求:请为患者(医学模拟人或模具)切口换药。	
时间:11分钟	总分:20分

12 号题组

☞ 试题编号 1

简要病史:女性,29 岁。皮肤黄染 4 天门诊就诊。	
要求:你作为住院医师,请围绕以上简要病史,将应该询问的患者现病史及相关病史的内容写在答题纸上。	
时间:11 分钟	总分:15 分

☞ 试题编号 2

<p>病例摘要:女性,30 岁。左乳房红肿、疼痛 3 天,伴发热 1 天。</p> <p>患者于 3 天前感觉左乳胀痛、疼痛,逐渐加重,左乳房外侧红肿、触痛,范围约核桃大小,未予处理,逐渐增大,疼痛加重,昨日开始发热、食欲减退。患者为初产妇,产后 1 个月,哺乳中,既往体健,无乳腺疾病史。</p> <p>查体:T 39 ℃,P 90 次/分,R 20 次/分,BP 120/80 mmHg。发育、营养良好,心、肺及腹部检查未见异常。乳腺检查:左乳房外侧明显红肿,边界不清,范围约 4 cm×4 cm。触痛,波动感(-)。左乳头、皮肤未见明显破损。左腋窝可触及质韧淋巴结 1 枚,约 1.5 cm×1 cm,轻度触痛。右乳房及右腋窝未见异常。</p> <p>实验室检查:血常规:Hb 120 g/L,WBC 15.8×10⁹/L,N 0.86。</p>	
要求:根据以上病例摘要,请将初步诊断、诊断依据(两个以上诊断,应分别列出各自诊断依据,未分别列出扣分)、鉴别诊断、进一步检查与治疗原则写在答题纸上。	
时间:15 分钟	总分:22 分

☞ 试题编号 3

请你对被检者进行下列体格检查并回答问题。	
<p>体格检查考试项目:</p> <ol style="list-style-type: none"> 1. 测量血压(间接测量法,报告测量结果); 2. 腋窝淋巴结检查(须口述检查内容和报告检查结果); 3. 脾脏触诊(仰卧位双手触诊)(须报告检查结果)。 	
时间:13 分钟	总分:20 分

☞ 试题编号 4

临床情景:李女士,45 岁。胃癌术后第 7 天,目前需切口拆线。	
要求:请为患者(医学模拟人或模具)切口拆线。	
时间:11 分钟	总分:20 分

13 号题组

☞ 试题编号 1

简要病史:女性,40岁。上腹部剧痛2小时急诊就诊。既往有“胆石病”病史半年。	
要求:你作为住院医师,请围绕以上简要病史,将应该询问的患者现病史及相关病史的内容写在答题纸上。	
时间:11分钟	总分:15分

☞ 试题编号 2

<p>病例摘要:女性,50岁。左乳肿块1年。</p> <p>患者1年前发现左乳房内有一肿块,约蚕豆大小,无疼痛,未就诊。1年来肿块逐渐增大,偶有针刺样疼痛,无发热。发病以来饮食正常,大小便及睡眠均正常,体重无下降。既往体健,月经正常,无烟酒嗜好。15年来正常分娩一子,未哺乳,无乳腺癌家族史。</p> <p>查体:T 36.4℃,P 72次/分,R 18次/分,BP 120/80 mmHg。皮肤、巩膜无黄染,双侧颈部及锁骨上淋巴结未触及肿大,双肺未闻及干湿性啰音,心界不大,心率72次/分,律齐。腹平软,无压痛,肝脏肋下未触及。左乳外上象限扪及4 cm×3.5 cm质硬肿块,边界不清,与表面皮肤轻度粘连,左侧腋窝可扪及4枚肿大、质硬的淋巴结,最大者约1.5 cm×1 cm,无融合,可推动。右乳及右侧腋窝未扪及肿物。</p> <p>实验室检查:血常规:Hb 120 g/L,WBC 6.8×10⁹/L,N 0.66,Plt 170×10⁹/L。粪常规、尿常规均未见异常。</p>	
要求:根据以上病例摘要,请将初步诊断、诊断依据(两个以上诊断,应分别列出各自诊断依据,未分别列出扣分)、鉴别诊断、进一步检查与治疗原则写在答题纸上。	
时间:15分钟	总分:22分

☞ 试题编号 3

请你对被检者进行下列体格检查并回答问题。	
<p>体格检查考试项目:</p> <ol style="list-style-type: none"> 1. 腋窝淋巴结检查(须口述检查内容和报告检查结果); 2. 胸廓视诊检查(须口述检查内容); 3. 脾脏触诊(双手触诊)(须报告检查结果)。 	
时间:13分钟	总分:20分

☞ 试题编号 4

临床情景:王先生,55岁。患冠心病、慢性心力衰竭,目前感胸闷、憋气,需要吸氧治疗。	
要求:请为患者(医学模拟人或模具)行单侧鼻导管吸氧。	
时间:11分钟	总分:20分

14 号题组

☞ 试题编号 1

简要病史:男性,64 岁。发作性胸痛伴心悸 2 年,加重 1 小时急诊就诊。	
要求:你作为住院医师,请围绕以上简要病史,将应该询问的患者现病史及相关病史的内容写在答题纸上。	
时间:11 分钟	总分:15 分

☞ 试题编号 2

<p>病例摘要:男性,18 岁。发热、乏力、厌油腻食物 2 周,皮肤、巩膜无黄染 1 周。</p> <p>患者 2 周前无明显诱因出现乏力、厌油腻食物、食欲减退、恶心、发热,体温最高 38.3℃,服用退热药 2 天后体温恢复正常。有时感右上腹部不适,无畏寒、寒战,无皮肤瘙痒,无咳嗽、咳痰,1 周前家人发现其皮肤和巩膜发黄,尿色加深,呈浓茶水样。发病以来睡眠稍差,大便正常,体重无明显变化。既往体健,无药物过敏史,1 个月前曾在“大排档”生食海鲜。无输血史,无疫区居住、旅行史,无慢性肝病家族史。</p> <p>查体:T 36.7℃,P 82 次/分,R 18 次/分,BP 120/80 mmHg。皮肤和巩膜黄染,未见皮疹和出血点,无肝掌和蜘蛛痣。全身浅表淋巴结未触及肿大。心肺检查未见异常。腹平软,肝肋下 3 cm,质软,压痛(+),脾肋下未触及,肝区叩击痛(+),移动性浊音(-),双下肢无水肿。</p> <p>实验室检查:肝功能:ALT 425 U/L,AST 160 U/L,TBil 129 μmol/L,DBil 92 μmol/L,Alb 45 g/L。血常规:Hb 126 g/L,WBC 5.2×10⁹/L,N 0.65,L 0.30,Plt 200×10⁹/L。尿胆红素(+),尿胆原(+).抗 HAV-IgG 和抗 HAV-IgM 均(+).</p>	
要求:根据以上病例摘要,请将初步诊断、诊断依据(两个以上诊断,应分别列出各自诊断依据,未分别列出扣分)、鉴别诊断、进一步检查与治疗原则写在答题纸上。	
时间:15 分钟	总分:22 分

☞ 试题编号 3

请你对被检者进行下列体格检查并回答提问。	
<p>体格检查考试项目:</p> <ol style="list-style-type: none"> 1. 眼睑、巩膜、结膜检查(须口述检查内容); 2. 心脏听诊检查(须指出听诊区部位和名称,报告检查内容和结果); 3. 腹部移动性浊音检查(须报告检查结果)。 	
时间:13 分钟	总分:20 分

☞ 试题编号 4

临床情景:林女士,77 岁。患肺癌 5 年,目前处于晚期衰竭状态,需要吸氧治疗。	
要求:请为患者(医学模拟人)行鼻塞法吸氧。	
时间:11 分钟	总分:20 分

15 号题组**☞ 试题编号 1**

简要病史:男性,63岁。心悸、气促2年,加重1天急诊就诊。既往有“冠心病冠状动脉支架植入手术后”3年。	
要求:你作为住院医师,请围绕以上简要病史,将应该询问的患者现病史及相关病史的内容写在答题纸上。	
时间:11分钟	总分:15分

☞ 试题编号 2

<p>病例摘要:男性,55岁。被发现意识不清2小时。</p> <p>患者2小时前在果园被家人发现神志恍惚,伴呕吐,呕吐物为胃内容物,含有果渣,有淡淡大蒜味,全身大汗。逐渐出现神志不清,送往医院过程中出现大小便失禁。果园内刚刚喷洒过农药,既往健康,无药物过敏史。家族史无特殊。</p> <p>查体:T 36.5℃,P 52次/分,R 30次/分,BP 120/80 mmHg。浅昏迷。皮肤潮湿,流涎,可见全身肌肉颤动。巩膜无黄染,双侧瞳孔2 mm,对光反射迟钝。颈部无抵抗,双肺叩诊呈清音,听诊可闻及散在湿性啰音。心界不大,心率52次/分,律齐,各瓣膜听诊区未闻及杂音,腹部平软,肝脾肋下未触及。双下肢无水肿。病理反射未引出。</p> <p>实验室检查:血常规:Hb 140 g/L,WBC $7.5 \times 10^9/L$,N 0.69,L 0.28,M 0.03,Plt $150 \times 10^9/L$。</p>	
要求:根据以上病例摘要,请将初步诊断、诊断依据(两个以上诊断,应分别列出各自诊断依据,未分别列出扣分)、鉴别诊断、进一步检查与治疗原则写在答题纸上。	
时间:15分钟	总分:22分

☞ 试题编号 3

请你对被检者进行下列体格检查并回答问题。	
<p>体格检查考试项目:</p> <ol style="list-style-type: none"> 1. 腋窝淋巴结检查(须口述检查内容和报告检查结果); 2. 胸壁视诊检查(须口述检查内容); 3. 肝脏触诊(单、双手触诊)(须报告检查结果)。 	
时间:13分钟	总分:20分

☞ 试题编号 4

临床情景:王先生,68岁。直肠癌根治术后第6天,出现咳嗽、气喘、痰多且黏稠,难以咳出,影响呼吸,需吸痰治疗。	
要求:请为患者(医学模拟人)吸痰。	
时间:11分钟	总分:20分

16 号题组

☞ 试题编号 1

简要病史:女性,26 岁。高处坠落后,右胸痛伴呼吸困难 2 小时急诊就诊。	
要求:你作为住院医师,请围绕以上简要病史,将应该询问的患者现病史及相关病史的内容写在答题纸上。	
时间:11 分钟	总分:15 分

☞ 试题编号 2

<p>病例摘要:男性,69 岁。夜尿增多、排尿困难 4 年,加重 1 天。</p> <p>患者 4 年前无明显诱因出现夜尿增多,4~6 次/夜,伴尿前等待,排尿费力,尿线分叉,排尿不尽。自服“消炎药”症状无改善,昨日饮酒后排尿困难加重,尿频明显,10 余分钟 1 次,每次尿量少于 200 ml,发病以来无发热及肉眼血尿,大便正常,体重无明显改变。既往无高血压、糖尿病病史,无肝炎、结核病史。</p> <p>查体:T 36.4℃,P 95 次/分,R 20 次/分,BP 135/85 mmHg。皮肤未见出血点和皮疹,浅表淋巴结未触及肿大。颜面无水肿,巩膜无黄染,心肺查体未见异常。下腹部膨隆,腹软,无肌紧张,肝脾肋下未触及,耻骨上区可触及球形包块,上级距耻骨上缘 8 cm,叩诊呈浊音,移动性浊音(-),肾区无叩痛。双下肢无水肿,直肠指检:前列腺 II°增大,表面光滑,边缘清楚,质中,无触痛,中央沟变浅,肛门括约肌张力正常。</p> <p>实验室检查:血常规:Hb 125 g/L,WBC 6.8×10⁹/L,N 0.70,Plt 225×10⁹/L。血 Cr 78 μmol/L,BUN 6.7 mmol/L。</p>	
要求:根据以上病例摘要,请将初步诊断、诊断依据(两个以上诊断应分别列出各自诊断依据,未分别列出扣分)、鉴别诊断、进一步检查与治疗原则写在答题纸上。	
时间:15 分钟	总分:22 分

☞ 试题编号 3

请你对被检者进行下列体格检查并回答提问。	
<p>体格检查考试项目:</p> <ol style="list-style-type: none"> 1. 眼睑、巩膜、结膜检查(须口述检查内容); 2. 肺部听诊检查(须报告检查内容和结果); 3. 腹壁紧张度和腹部压痛、反跳痛检查(须报告检查结果)。 	
时间:13 分钟	总分:20 分

☞ 试题编号 4

临床情景:张先生,48 岁。呕血伴黑便 2 天。患乙型肝炎 15 年。诊断为门静脉高压症、食管胃底静脉曲张破裂出血。该患者现仰卧于病床上,生命体征尚平稳。	
要求:请用三腔二囊管为患者(医学模拟人)止血。	
时间:11 分钟	总分:20 分

17 号题组**☞ 试题编号 1**

简要病史:男性,21岁。发热伴双侧颈部和腋窝淋巴结肿大1周门诊就诊。	
要求:你作为住院医师,请围绕以上简要病史,将应该询问的患者现病史及相关病史的内容写在答题纸上。	
时间:11分钟	总分:15分

☞ 试题编号 2

<p>病例摘要:女性,35岁。下腹痛伴发热2天。</p> <p>患者2天前出现下腹坠痛,持续性,向腰骶部放射,伴发热,体温最高39.0℃,无恶心、呕吐,无腹泻,无阴道出血。自服“阿莫西林”症状无改善,急诊入院。平素月经规律,周期28~30天,经期3天,量中,无痛经。末次月经4天前。</p> <p>入院查体:T 38.9℃,P 100次/分,R 26次/分,BP 110/60 mmHg。营养中等,心肺未见异常。腹软,肝脾肋下未触及,下腹压痛(+),无反跳痛,未触及包块。移动性浊音(-),肠鸣音正常。妇科检查:外阴经产式;阴道通畅,壁充血,脓性分泌物多,有异味;宫颈充血,举痛(+),宫颈管有脓性分泌物;宫体前位,稍大,质中,活动可,压痛(+);左侧增厚,压痛(+),右侧未触及明显异常。</p> <p>实验室检查:血常规:WBC $14.0 \times 10^9/L$,N 0.9。尿妊娠试验(-)。</p>	
要求:根据以上病例摘要,请将初步诊断、诊断依据(两个以上诊断,应分别列出各自诊断依据,未分别列出扣分)、鉴别诊断、进一步检查与治疗原则写在答题纸上。	
时间:15分钟	总分:22分

☞ 试题编号 3

请你对被检者进行下列体格检查并回答提问。	
<p>体格检查考试项目:</p> <ol style="list-style-type: none"> 1. 腋窝淋巴结检查(须口述检查内容和报告检查结果); 2. 肝脏触诊(单、双手触诊)(须报告检查结果); 3. 跟腱反射(卧位姿势、跪位姿势两种检查方法任选一种,须报告正常表现和检查结果)。 	
时间:13分钟	总分:20分

☞ 试题编号 4

临床情景:吴先生,71岁。因尿潴留入院,拟诊为前列腺肥大,需要为该患者导尿。	
要求:请用Folly导尿管为患者(医学模拟人)留置导尿。	
时间:11分钟	总分:20分

18 号题组

☞ 试题编号 1

简要病史:女孩,6岁。发热5天,咳嗽3天门诊就诊。	
要求:你作为住院医师,请围绕以上简要病史,将应该询问的患者现病史及相关病史的内容写在答题纸上。	
时间:11分钟	总分:15分

☞ 试题编号 2

病例摘要:女性,40岁。经量增多3年。 患者3年前无明显原因出现经量增多,伴血块,经期延长至7~9天,感头晕、乏力,曾口服止血药(不详),效果不佳。无尿频,无便秘。平素月经规律,周期30~32天,经期5天,经量中,无痛经。末次月经10天前。生育史:孕2产1。 查体:T 36.4℃,P 100次/分,R 20次/分,BP 110/60 mmHg。睑结膜苍白,心肺未见异常,腹软,无压痛及反跳痛,未触及包块,肝脏肋下未触及。妇科检查:外阴经产式;阴道光滑,通畅;宫颈光滑;宫体中位,如妊娠3个月大小,质硬,表面凹凸不平,活动可,无压痛;附件(-)。 实验室检查:血常规:Hb 70 g/L,MCV 70 fl,WBC $4.2 \times 10^9/L$,Plt $225 \times 10^9/L$ 。 妇科B超:子宫大小11 cm×10 cm×9 cm,肌壁见多个螺旋形低回声区。	
要求:根据以上病例摘要,请将初步诊断、诊断依据(两个以上诊断,应分别列出各自诊断依据,未分别列出扣分)、鉴别诊断、进一步检查与治疗原则写在答题纸上。	
时间:15分钟	总分:22分

☞ 试题编号 3

请你对被检者进行下列体格检查并回答问题。	
体格检查考试项目: 1. 扁桃体检查(须口述检查内容); 2. 肺部听诊检查(须报告检查结果); 3. 腹壁紧张度和腹部压痛、反跳痛检查(须报告检查结果)。	
时间:13分钟	总分:20分

☞ 试题编号 4

临床情景:苏女士,51岁。车祸导致腰部损伤,伤后不能自行排尿。检查膀胱上级达脐,需要为该患者导尿。	
要求:请用Folly导尿管为患者(医学模拟人)留置导尿。	
时间:11分钟	总分:20分

19 号题组

☞ 试题编号 1

简要病史:女性,52岁。双手关节间断疼痛伴左肘部皮下结节3个月门诊就诊。	
要求:你作为住院医师,请围绕以上简要病史,将应该询问的患者现病史及相关病史的内容写在答题纸上。	
时间:11分钟	总分:15分

☞ 试题编号 2

<p>病例摘要:男性,35岁。乏力、面色苍白3个月,加重伴活动后心悸3天。</p> <p>患者3个月来无明显原因逐渐出现乏力,发现面色逐渐苍白,尚能照常上班,曾到当地医院检查,化验有轻度贫血(具体不详),未予治疗。近3天来加重伴活动后心悸,遂来诊。发病以来进食不多,但食欲正常,睡眠好,尿色无改变,无便血和其他部位出血,体重无明显变化。既往史:十二指肠溃疡病史6年,4年前因发生幽门梗阻内科治疗无效行胃大部切除、毕Ⅱ式吻合术,术后一直进食不多。无肝、肾疾病及痔疮史,无药物过敏史,无烟酒嗜好。</p> <p>查体:T 36.5℃,P 96次/分,R 18次/分,BP 126/80 mmHg。贫血貌。无皮疹和皮肤出血点,浅表淋巴结未触及肿大,巩膜无黄染,睑结膜和口唇苍白,舌面正常。甲状腺不大。胸骨无压痛,双肺呼吸音清晰。心率96次/分,律齐,腹平软,无压痛,未触及包块,肝脾肋下未触及,双下肢无水肿。</p> <p>实验室检查:血常规:Hb 65 g/L,RBC $3.2 \times 10^{12}/L$,MCV 65 fl,MCH 21 pg,MCHC 28%,WBC $6.4 \times 10^9/L$,分类N 0.70,L 0.26,M 0.04,Plt $295 \times 10^9/L$,Ret 0.015。尿常规(-),粪常规及隐血(-)。</p>	
要求:根据以上病例摘要,请将初步诊断、诊断依据(两个以上诊断应分别列出各自诊断依据,未分别列出扣分)、鉴别诊断、进一步检查与治疗原则写在答题纸上。	
时间:15分钟	总分:22分

☞ 试题编号 3

请你对被检者进行下列体格检查并回答问题。	
<p>体格检查考试项目:</p> <ol style="list-style-type: none"> 1. 甲状腺检查(须口述视诊内容和报告检查结果,前面触诊和后面触诊可任选一种); 2. 语音震颤检查(须口述检查结果); 3. 脾脏触诊(双手触诊)(须报告检查结果)。 	
时间:13分钟	总分:20分

☞ 试题编号 4

临床情景:秦先生,78岁。咳嗽、咳痰20多年,加重伴发热、呼吸困难3天。诊断为慢性阻塞性肺疾病、肺部感染。为进一步了解病情,需做血气分析。	
要求:请为患者(医学模拟人或模具)行股动脉穿刺采血。	
时间:11分钟	总分:20分

20 号题组

☞ 试题编号 1

简要病史:女性,44 岁。突发右下腹痛伴恶心、呕吐 3 小时急诊就诊。曾有“妇科良性肿瘤”病史。	
要求:你作为住院医师,请围绕以上简要病史,将应该询问的患者现病史及相关病史的内容写在答题纸上。	
时间:11 分钟	总分:15 分

☞ 试题编号 2

<p>病例摘要:男性,28 岁。发现左侧颈部淋巴结肿大 10 天,加重伴发热 3 天。</p> <p>患者于 10 天前无意中发现在左侧颈部淋巴结肿大,呈无痛性、进行性肿大,无其他不适,能照常上班,未到医院检查,3 天前加重,并出现发热和右侧颈部淋巴结肿大,到本院就诊,测体温 38.5℃,行左侧颈部淋巴结活检,今日已出报告,收入院诊治。发病以来进食、睡眠好,大便、小便正常,体重下降不明显。既往无结核和肝、肾疾病病史,无药物过敏史,无烟酒嗜好,家族史中无类似患者。</p> <p>查体:T 38.6℃,P 90 次/分,R 18 次/分,BP 120/80 mmHg。无皮疹和皮肤出血点,左侧颈部有手术瘢痕,左侧颈部可触及 1 个肿大淋巴结,右侧颈部可触及 2 个肿大淋巴结,最大约 2 cm×1.5 cm 大小,均活动,无压痛,其余浅表淋巴结未触及肿大,巩膜未见黄染,咽无充血,扁桃体不大,颈软,甲状腺不大,心肺查体未见异常,腹平软,肝脾肋下未触及,移动性浊音(-),双下肢无水肿。</p> <p>实验室检查:血常规:Hb 126 g/L,WBC $8.5 \times 10^9/L$,分类 N 0.58,L 0.38,M 0.04,Plt $285 \times 10^9/L$。尿常规(-),粪常规(-),粪隐血(-)。</p> <p>左侧颈部淋巴结活检:淋巴结结构完全破坏,可见大量单一异常的大细胞,细胞免疫表型为 CD19(+)、CD20(+)、CD22(+)</p>	
要求:根据以上病例摘要,请将初步诊断、诊断依据(两个以上诊断应分别列出各自诊断依据,未分别列出扣分)、鉴别诊断、进一步检查与治疗原则写在答题纸上。	
时间:15 分钟	总分:22 分

☞ 试题编号 3

请你对被检者进行下列体格检查并回答提问。	
体格检查考试项目: 1. 测量血压(间接测量法,报告测量结果); 2. 甲状腺检查(须口述视诊内容和报告检查结果,前面触诊和后面触诊可任选一种); 3. 肝脏触诊(单手触诊)(须报告检查结果)。	
时间:13 分钟	总分:20 分

☞ 试题编号 4

临床情景:李先生,43 岁。膀胱癌准备手术治疗。术前检查。	
要求:请为患者(医学模拟人或模具)行静脉采血检查。	
时间:11 分钟	总分:20 分

21 号题组

☞ 试题编号 1

简要病史:女性,16岁。腰痛伴低热、盗汗4个月门诊就诊。	
要求:你作为住院医师,请围绕以上简要病史,将应该询问的患者现病史及相关病史的内容写在答题纸上。	
时间:11分钟	总分:15分

☞ 试题编号 2

<p>病例摘要:女性,25岁。多食、消瘦3个月,发热、咽痛2天,神志不清半小时。</p> <p>患者3个月前无明显诱因出现易饥多食及明显消瘦,伴怕热、多汗及心悸。约1个月前在外院经检查诊断为“甲亢”,予药物治疗(具体方案不详),但患者服药不规律,病情无明显好转。2天前患者着凉后出现发热、咽痛,伴轻咳、流涕,自服药(具体不详)后症状无改善,逐渐出现烦躁、焦虑不安。半小时前神志不清。既往体健,月经规律,无相关疾病家族史。(病史由患者家属提供)。</p> <p>查体:T 39.5℃,P 145次/分,R 26次/分,BP 130/60 mmHg。昏迷,急性病容,呼吸急促,皮肤湿润,大汗淋漓。突眼(-),双侧瞳孔等大等圆,直径约3mm,对光反射存在,口唇、甲床无发绀。咽红,双侧扁桃体无肿大。颈软,气管居中,颈动脉无异常搏动,颈静脉无怒张。甲状腺弥漫性Ⅲ度肿大,质软,无结节,双侧上级均可闻及明显血管杂音。双肺呼吸音清晰,未闻及杂音。腹部未见明显异常。生理反射存在,病理反射未引出。</p> <p>实验室检查:甲状腺功能(1个月前)示:FT₃、FT₄及TRAb明显升高,TSH明显下降。</p> <p>心电图:窦性心动过速。</p>	
要求:根据以上病例摘要,请将初步诊断、诊断依据(两个以上诊断应分别列出各自诊断依据,未分别列出扣分)、鉴别诊断、进一步检查与治疗原则写在答题纸上。	
时间:15分钟	总分:22分

☞ 试题编号 3

请你对被检者进行下列体格检查并回答问题。	
<p>体格检查考试项目:</p> <ol style="list-style-type: none"> 1. 眼睑、巩膜、结膜检查(须口述检查内容); 2. 乳房触诊检查(使用女性胸部模具,须口述检查内容,报告检查结果); 3. 腹部移动性浊音检查(须报告检查结果)。 	
时间:13分钟	总分:20分

☞ 试题编号 4

临床情景:李先生,46岁。胸闷半个月,加重2天。检查发现右侧胸腔中等量积液,准备抽取胸水做进一步检查。	
要求:请为患者(医学模拟人)行诊断性胸腔穿刺。	
时间:11分钟	总分:20分

22 号题组

☞ 试题编号 1

简要病史:女性,13岁。反复腰痛4年,加重伴左下肢放射痛1个月门诊就诊。	
要求:你作为住院医师,请围绕以上简要病史,将应该询问的患者现病史及相关病史的内容写在答题纸上。	
时间:11分钟	总分:15分

☞ 试题编号 2

病例摘要:男性,55岁。烦渴、多饮、多尿8个月。 患者约8个月前无明显诱因出现烦渴、多饮、多尿,日饮水量约4000ml,喜流食,日尿量约3500ml,夜尿3次左右,感乏力,无明显易饥、多食,无烦躁易怒、怕热多汗,未予重视。发病以来精神、睡眠无明显变化,大便正常,体重下降3kg。既往体健,无高血压、冠心病病史,无烟酒嗜好。子女体健,母亲患2型糖尿病。	
查体:T 36℃,P 72次/分,R 18次/分,BP 130/80 mmHg。身高163cm,体重76kg,双肺未闻及干湿性啰音。心界不大,心率72次/分,律齐,各瓣膜区未闻及杂音。腹平软,无压痛,肝脾肋下未触及,移动性浊音(-),脊柱四肢无异常,生理反射存在,病理反射未引出。	
实验室检查:血常规:Hb 130 g/L,WBC $5.5 \times 10^9/L$,Plt $120 \times 10^9/L$ 。尿常规:尿糖(++),尿酮体(-),尿常规(-)。随机血糖15 mmol/L。肝肾功能和血清电解质和二氧化碳结合力正常。	
要求:根据以上病例摘要,请将初步诊断、诊断依据(两个以上诊断,应分别列出各自诊断依据,未分别列出扣分)、鉴别诊断、进一步检查与治疗原则写在答题纸上。	
时间:15分钟	总分:22分

☞ 试题编号 3

请你对被检者进行下列体格检查并回答问题。	
体格检查考试项目: 1. 甲状腺检查(须口述视诊内容和报告检查结果,前面触诊和后面触诊可任选一种); 2. 胸膜摩擦音检查(须口述检查结果); 3. 脾脏触诊(双手触诊)(须报告检查结果)。	
时间:13分钟	总分:20分

☞ 试题编号 4

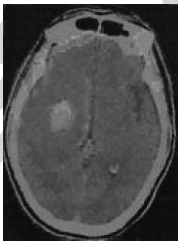
临床情景:崔先生,72岁。肝硬化20年,腹水严重。	
要求:请为患者(医学模拟人)行腹腔穿刺术。	
时间:11分钟	总分:20分

23 号题组

☞ 试题编号 1

简要病史:女性,52岁。寒战、高热伴左膝关节红肿热痛3天急诊就诊。	
要求:你作为住院医师,请围绕以上简要病史,将应该询问的患者现病史及相关病史的内容写在答题纸上。	
时间:11分钟	总分:15分

☞ 试题编号 2

<p>病例摘要:男性,65岁。突发左侧肢体麻木、运动障碍1小时。</p> <p>患者1小时前早餐时突然左侧上下肢体麻木,随后自觉左侧肢体活动欠灵活,家人发现患者口角轻度右侧歪斜,急诊来院。既往有高血压史10年,不规范服用降压药物。无药物过敏及手术、外伤史。</p> <p>查体:T 36.3℃,P 86次/分,R 18次/分,BP 180/110 mmHg。双肺呼吸音清晰,未闻及干湿性啰音。心界不大,心率86次/分,律齐,未闻及杂音。腹部平软,肝脏肋下未触及,神经系统:意识清晰,查体合作。双侧眼球运动正常,未见眼球震颤,两侧瞳孔直径均为3mm,对光反射灵敏。双额纹对称,左侧鼻唇沟变浅,口角轻度右偏,伸舌偏左。颈软,左上肢肌力3级,左下肢4级。右侧肢体肌力5级。左侧肱二头肌反射和膝反射亢进,右侧正常。左侧 Babinski 征阳性。左侧偏身痛觉减退。</p> <p>急诊头颅 CT 检查见下图:</p>	
	
要求:根据以上病例摘要,请将初步诊断、诊断依据(两个以上诊断应分别列出各自诊断依据,未分别列出扣分)、鉴别诊断、进一步检查与治疗原则写在答题纸上。	
时间:15分钟	总分:22分

☞ 试题编号 3

请你对被检查者进行下列体格检查并回答问题。	
体格检查考试项目:	
<ol style="list-style-type: none"> 1. 对光反射检查(须报告检查结果); 2. 肺部听诊检查(须报告检查内容和结果); 3. 腹壁紧张度和腹部压痛、反跳痛检查(须报告检查结果)。 	
时间:13分钟	总分:20分

☞ 试题编号 4

临床情景:患儿,男,11岁。头痛、发热3天,伴有喷射状呕吐。急诊室初步诊断为急性脑膜炎。需做脑脊液检查。	
要求:请为患儿(医学模拟人)行腰椎穿刺并测脑脊液压力。	
时间:11分钟	总分:20分

24 号题组

☞ 试题编号 1

简要病史:女性,28 岁。停经 50 天,恶心、呕吐 10 天门诊就诊。	
要求:你作为住院医师,请围绕以上简要病史,将应该询问的患者现病史及相关病史的内容写在答题纸上。	
时间:11 分钟	总分:15 分

☞ 试题编号 2

<p>病例摘要:男性,75 岁。头昏、右侧肢体无力 2 小时。</p> <p>患者于 2 小时前早晨醒来后感到头昏、右侧肢体无力伴麻木,右上肢无力逐渐加重至来院时已经不能移动。无耳鸣、视物旋转、头痛、恶心、呕吐、视物模糊。既往有高血压史 10 年,血压波动在 140 ~ 180/90 ~ 110 mmHg,未规范服用降压药物治疗。无血脂异常,无心脏病、糖尿病病史,无药物过敏及手术、外伤史,无吸烟史。</p> <p>查体:T 36.5 °C, P 82 次/分, R 18 次/分, BP 180/110 mmHg。双肺呼吸音清晰,未闻及干湿性啰音。心界不大,心率 82 次/分,律齐,未闻及杂音。腹部平软,肝脾肋下未触及,神经系统:意识清晰,查体合作,吐词含糊,言语欠流利。双侧眼球运动正常,未见眼球震颤,两侧瞳孔直径均为 3 mm,对光反射灵敏。双侧额纹对称,右侧鼻唇沟较左侧浅,露齿时口角左偏,右侧鼓腮不能。右侧上肢肌力 0 级、下肢肌力 5 级,右侧肢体肌张力略高,右侧肱二、三头肌反射亢进,右侧 Babinski 征阳性。右侧面部和肢体痛觉较左侧明显减退。</p> <p>头颅 CT(发病 2 小时)示双侧大脑半球未见明显异常信号。</p>	
要求:根据以上病例摘要,请将初步诊断、诊断依据(两个以上诊断应分别列出各自诊断依据,未分别列出扣分)、鉴别诊断、进一步检查与治疗原则写在答题纸上。	
时间:15 分钟	总分:22 分

☞ 试题编号 3

请你对被检者进行下列体格检查并回答提问。	
体格检查考试项目: 1. 甲状腺检查(须口述视诊内容和报告检查结果,前面触诊和后面触诊可任选一种); 2. 胸壁视诊检查(须口述检查结果); 3. 肝脏触诊(单、双手触诊)(须报告检查结果)。	
时间:13 分钟	总分:20 分

☞ 试题编号 4

临床情景:王先生,28 岁。发热,胸骨下端压痛 1 年,为进一步诊断,准备给予骨髓检查。	
要求:请为患者(医学模拟人)行骨髓穿刺。	
时间:11 分钟	总分:20 分

25 号题组

☞ 试题编号 1

简要病史:男孩,9岁2个月。发热2天,皮疹1天门诊入院。	
要求:你作为住院医师,请围绕以上简要病史,将应该询问的患者现病史及相关病史的内容写在答题纸上。	
时间:11分钟	总分:15分

☞ 试题编号 2

<p>病例摘要:男性,35岁。面部红斑伴间断发热5个月。</p> <p>患者5个月前暴晒后出现面部红色皮疹,后有间断发热,体温最高38.5℃,伴反复口腔溃疡,间断双膝关节肿痛,明显脱发,未就诊,发病以来有轻咳,无痰,无咽痛,无腹痛、腹泻,无尿频、尿急、尿痛,睡眠正常。既往对紫外线过敏,无结核病史,无毒物及放射线接触史。无遗传病家族史。</p> <p>查体:T 38℃,P 94次/分,R 24次/分,BP 120/70 mmHg。头发稀疏,面部红斑,略高出皮面,浅表淋巴结未触及肿大,睑结膜无苍白,巩膜无黄染,舌面有散在溃疡,咽部无充血,扁桃体无肿大,甲状腺无肿大,双肺未闻及干湿性啰音,心界不大,心率94次/分,律齐,未闻及杂音,腹平软,无压痛,肝脾肋下未触及,移动性浊音(-),双下肢无水肿,双膝关节无红肿,压痛阳性,浮髌试验阴性,余关节无异常。</p> <p>实验室检查:血常规:Hb 110 g/L,WBC $4.5 \times 10^9/L$,N 0.68,L 0.23,Plt $105 \times 10^9/L$。尿常规:蛋白(++),镜检(-),尿蛋白定量0.95 g/d,抗核抗体1:640(正常值<1:40),类风湿因子40 IU/ml(正常值0~30 IU/ml)。</p>	
要求:根据以上病例摘要,请将初步诊断、诊断依据(两个以上诊断,应分别列出各自诊断依据,未分别列出扣分)、鉴别诊断、进一步检查与治疗原则写在答题纸上。	
时间:15分钟	总分:22分

☞ 试题编号 3

请你对被检者进行下列体格检查并回答提问。	
<p>体格检查考试项目:</p> <ol style="list-style-type: none"> 1. 腋窝淋巴结检查(须口述检查内容和报告检查结果); 2. 胸膜摩擦音检查(须报告检查结果); 3. 肝脏触诊(单、双手触诊)(须报告检查结果)。 	
时间:13分钟	总分:20分

☞ 试题编号 4

临床情景:张先生,47岁。从建筑脚手架(离地面约3米)上跌落,臀部着地,腰部剧痛,站立及翻身困难。怀疑其腰椎受到损伤,需要送到医院进一步诊断治疗。	
要求:请将患者(医学模拟人)搬运并固定至担架上。	
时间:11分钟	总分:20分

26 号题组

☞ 试题编号 1

简要病史:男性,48 岁。间断腹泻伴腹部不适 6 年门诊就诊。	
要求:你作为住院医师,请围绕以上简要病史,将应该询问的患者现病史及相关病史的内容写在答题纸上。	
时间:11 分钟	总分:15 分

☞ 试题编号 2

病例摘要:女性,37 岁。转移性右下腹痛 48 小时。 患者 48 小时前出现上腹及脐周胀痛,伴恶心、呕吐 2 次,呕吐物为胃内容物。自服“止痛药”后症状无明显缓解。发病 8 小时后腹痛转移至右下腹部,伴发热、腹胀。既往体健,月经正常,无痛经史。 查体:T 39 ℃,P 100 次/分,R 20 次/分,BP 120/70 mmHg。心肺查体未见异常。下腹部有压痛、反跳痛及肌紧张,以右下腹为重,移动性浊音阴性,肠鸣音减弱。 实验室检查:血常规:Hb 130 g/L,WBC 14.5×10 ⁹ /L,N 0.90,Plt 220 ×10 ⁹ /L。	
要求:根据以上病例摘要,请将初步诊断、诊断依据(两个以上诊断,应分别列出各自诊断依据,未分别列出扣分)、鉴别诊断、进一步检查与治疗原则写在答题纸上。	
时间:15 分钟	总分:22 分

☞ 试题编号 3

请你对被检者进行下列体格检查并回答提问。	
体格检查考试项目: 1. 腋窝淋巴结检查(须口述检查内容和报告检查结果); 2. 胸膜摩擦感检查(须报告检查结果); 3. 脾脏触诊(双手触诊)(须报告检查结果)。	
时间:13 分钟	总分:20 分

☞ 试题编号 4

临床情景:马先生,20 岁。车祸导致右上臂损伤半小时,右上臂伤口可见明显出血。	
要求:请用止血带及三角巾进行现场急救(使用医学模拟人或模具)。	
时间:11 分钟	总分:20 分

27 号题组

☞ 试题编号 1

简要病史:女性,27岁。争吵后被发现意识不清伴呕吐2小时,呕吐物有大蒜气味急诊入院。	
要求:你作为住院医师,请围绕以上简要病史,将应该询问的患者现病史及相关病史的内容写在答题纸上。	
时间:11分钟	总分:15分

☞ 试题编号 2

<p>病例摘要:男孩,6个月。因“发热、腹泻2天”于2013年2月1日入院。</p> <p>患儿2天前无明显诱因出现发热,体温波动在37.5~39℃,后出现腹泻,为蛋花水样便,量较多,无腥臭味,无黏液及脓血,每日排大便10余次,无呕吐。患儿精神差,食欲下降。已6小时未解小便。既往体健,混合喂养,按时添加辅食,生长发育同正常儿。否认药物过敏史,按计划接种疫苗。</p> <p>查体:T 38.5℃,P 158次/分,R 40次/分,BP 80/50 mmHg。体重7kg,急性病容,嗜睡,精神差,皮肤干燥、弹性差,四肢冷,眼窝深凹陷,前囟1.2 cm×1.2 cm,深凹陷,口唇干燥,无发绀。咽部略充血。双肺呼吸音清,心音低钝,律齐,未闻及杂音,肝肋下1.0 cm,质软,脾肋下未触及,移动性浊音阴性,颈无抵抗,病理征阴性。</p> <p>实验室检查:血常规:Hb 138 g/L,RBC $5.1 \times 10^{12}/L$,WBC $4.8 \times 10^9/L$,N 0.20,L 0.80,Plt $279 \times 10^9/L$。粪常规:未见WBC、RBC。</p>	
要求:根据以上病例摘要,请将初步诊断、诊断依据(两个以上诊断,应分别列出各自诊断依据,未分别列出扣分)、鉴别诊断、进一步检查与治疗原则写在答题纸上。	
时间:15分钟	总分:22分

☞ 试题编号 3

请你对被检者进行下列体格检查并回答问题。	
<p>体格检查考试项目:</p> <ol style="list-style-type: none"> 1. 甲状腺检查(须口述视诊内容和报告检查结果,前面触诊和后面触诊可任选一种); 2. 脾脏触诊(双手触诊)(须报告检查结果); 3. 跟腱反射(卧位姿势、跪位姿势两种检查方法任选一种,须报告正常表现和检查结果)。 	
时间:13分钟	总分:20分

☞ 试题编号 4

临床情景:程先生,25岁。在车祸中受伤,现场急救人员初步诊断为右小腿开放性骨折,伤口未见活动性出血。	
要求:请为患者(医学模拟人)行现场伤口包扎并用夹板行骨折外固定。	
时间:11分钟	总分:20分

28 号题组

☞ 试题编号 1

简要病史:男性,21 岁。发热伴双侧颈部和腋窝淋巴结肿大 1 周门诊就诊。	
要求:你作为住院医师,请围绕以上简要病史,将应该询问的患者现病史及相关病史的内容写在答题纸上。	
时间:11 分钟	总分:15 分

☞ 试题编号 2

病例摘要:女孩,8 岁。发热 3 天,皮疹 2 天。 患儿 3 天前受凉后出现发热,体温 38.9℃,伴有流涕、鼻塞,自服抗病毒冲剂治疗,缓解不明显。2 天前头颈部、躯干出现红色皮疹,昨天已遍布全身,无呕吐,无寒战、惊厥。食欲及精神尚可,大小便及睡眠均正常。既往体健,否认药物过敏史。按时进行预防接种,家庭中无发热患者。 查体:T 38.7℃,P 110 次/分,R 25 次/分,BP 105/65 mmHg。体重 24 kg,急性热病容,精神可,全身皮肤可见散在充血性斑丘疹,疹间皮肤正常,双耳后、枕部、颈部可触及多个淋巴结,最大 1 cm×1 cm,触痛(+),活动度好。结膜无充血,咽部充血,双肺未闻及干湿性啰音,心界不大,心率 110 次/分,律齐,未闻及杂音。腹平软,无压痛,肝脾肋下未触及,双下肢无水肿,颈无抵抗,病理征阳性。 实验室检查:血常规:Hb 125 g/L,RBC 4.6×10 ¹² /L,WBC 3.8×10 ⁹ /L,N 0.28,L 0.72,Plt 200×10 ⁹ /L,CRP 正常。	
要求:根据以上病例摘要,请将初步诊断、诊断依据(两个以上诊断,应分别列出各自诊断依据,未分别列出扣分)、鉴别诊断、进一步检查与治疗原则写在答题纸上。	
时间:15 分钟	总分:22 分

☞ 试题编号 3

请你对被检者进行下列体格检查并回答提问。	
体格检查考试项目: 1. 测量血压(间接测量法,报告测量结果); 2. 甲状腺检查(须口述视诊内容和报告检查结果,前面触诊和后面触诊可任选一种); 3. 脾脏触诊(仰卧位双手触诊)(须报告检查结果)。	
时间:13 分钟	总分:20 分

☞ 试题编号 4

临床情景:杨先生,67 岁。因心前区压榨样疼痛伴出汗半小时急诊就诊。查体时,患者突然四肢抽搐,意识丧失,心音听不到。	
要求:请为患者(医学模拟人)行心脏复苏抢救,至少做 2 个循环。	
时间:11 分钟	总分:20 分

29 号题组

☞ 试题编号 1

简要病史:女性,26岁。高处坠落后,右胸痛伴呼吸困难2小时急诊就诊。	
要求:你作为住院医师,请围绕以上简要病史,将应该询问的患者现病史及相关病史的内容写在答题纸上。	
时间:11分钟	总分:15分

☞ 试题编号 2

<p>病例摘要:男孩,7岁。发热3天,皮疹2天。</p> <p>患儿3天前无明显诱因出现发热,体温$37.5 \sim 38^{\circ}\text{C}$。无咳嗽、流涕,无呕吐及腹泻,自服板蓝根,没有明显效果。2天前开始躯干部出现红色皮疹并有水疱,略痒。病后进食正常,大、小便及睡眠均正常。既往体健,无肝病和心脏病史。上小学1年级。否认传染病患者接触史。</p> <p>查体:T37°C,P 102次/分,R 22次/分,BP 90/60 mmHg。体重23 kg,躯干部皮肤见散在红色斑丘疹,可见水疱及部分结痂,浅表淋巴结未触及肿大,结膜无苍白,巩膜无黄染,舌面正常,双肺未闻及干湿性啰音,心界不大,心率102次/分,律齐,未闻及杂音,腹平软,无压痛,肝脾肋下未触及,移动性浊音(-),双下肢无水肿。</p> <p>实验室检查:血常规:Hb 126 g/L,RBC $4.0 \times 10^{12}/\text{L}$,WBC $7.5 \times 10^9/\text{L}$。分类正常,Plt $305 \times 10^9/\text{L}$。粪常规(-),尿常规(-)。</p>	
要求:根据以上病例摘要,请将初步诊断、诊断依据(两个以上诊断,应分别列出各自诊断依据,未分别列出扣分)、鉴别诊断、进一步检查与治疗原则写在答题纸上。	
时间:15分钟	总分:22分

☞ 试题编号 3

请你对被检者进行下列体格检查并回答问题。	
<p>体格检查考试项目:</p> <ol style="list-style-type: none"> 1. 甲状腺检查(须口述视诊内容和报告检查结果,前面触诊和后面触诊可任选一种); 2. 语音共振检查(须报告检查结果); 3. 肝脏触诊(单、双手触诊)(须报告检查结果)。 	
时间:13分钟	总分:20分

☞ 试题编号 4

临床情景:郑先生,56岁。脑胶质瘤术后2年复发,呼吸浅慢,用急救车转运医院途中。	
要求:请用简易呼吸器为患者(医学模拟人)行辅助呼吸。	
时间:11分钟	总分:20分

30 号题组

☞ 试题编号 1

简要病史:男性,47 岁。双下肢水肿 6 个月,气短 3 周门诊就诊。既往有“心脏瓣膜病”病史 8 年。	
要求:你作为住院医师,请围绕以上简要病史,将应该询问的患者现病史及相关病史的内容写在答题纸上。	
时间:11 分钟	总分:15 分

☞ 试题编号 2

<p>病例摘要:男孩,9 个月。因“发热、咳嗽 3 天,加重 1 天”于 2012 年 2 月 3 日入院。</p> <p>患儿 3 天前无明显诱因出现发热,体温波动在 38.3 ~ 38.8 ℃,伴咳嗽,为连声咳,有痰,咳嗽剧烈时有呕吐。无腹泻及抽搐。当地医院诊断为“上呼吸道感染”,服药效果不佳。1 天前咳嗽加重,伴明显气促。发病以来患儿精神差,食欲下降,为进一步诊治入院。患儿平时体健,生长发育同正常儿。否认药物过敏史,生后按计划接种疫苗。</p> <p>查体:T 38.6 ℃,P 150 次/分,R 50 次/分。体重 9 kg,急性热病容,精神差。无皮疹,前囟 1.0 cm×1.0 cm,张力正常。口唇发绀,咽部充血,三凹征阳性,双肺呼吸音粗,双肺底可闻及固定中细湿性啰音。心率 150 次/分,律齐,心音有力,未闻及杂音。肝肋下 1.5 cm,质软,脾肋下未触及,移动性浊音阴性。双下肢无水肿。颈无抵抗,病理征阴性。</p> <p>实验室检查:血常规:Hb 130 g/L,RBC 4.9×10¹²/L,WBC 14.6×10⁹/L,N 0.69,L 0.31,Plt 256×10⁹/L,CRP 30 mg/L(正常值≤8 mg/L)。</p>	
要求:根据以上病例摘要,请将初步诊断、诊断依据(两个以上诊断,应分别列出各自诊断依据,未分别列出扣分)、鉴别诊断、进一步检查与治疗原则写在答题纸上。	
时间:15 分钟	总分:22 分


☞ 试题编号 3


请你对被检者进行下列体格检查并回答提问。	
体格检查考试项目: 1. 眼睑、巩膜、结膜检查(须口述检查内容); 2. 心脏听诊检查(须指出听诊区部位和名称,报告检查内容和结果); 3. 腹壁紧张度和腹部压痛、反跳痛检查(须报告检查结果)。	
时间:13 分钟	总分:20 分

☞ 试题编号 4

临床情景:您作为一位住院医师,准备进入隔离病房检查患者病情。	
要求:请完成在半污染区穿隔离衣的操作,并脱隔离衣备用。	
时间:11 分钟	总分:20 分

📄 答题纸样式

临床类病史采集答题纸	
姓名: _____	单位: _____
准考证: _____	题号: _____
医师() 助理医师()	(请本人在考试级别后括号内打☑)
得分: _____	考官签名: _____
答题:(请用蓝色或黑色钢笔或圆珠笔答题)	
(一)现病史	
	
(二)相关病史	
	

 答题纸样式

临床类病例分析答题纸	
姓名: _____	单位: _____
准考证: _____	题号: _____
医师() 助理医师()	(请本人在考试级别后括号内打 <input checked="" type="checkbox"/>)
得分: _____	考官签名: _____
答题:(请用蓝色或黑色钢笔或圆珠笔答题)	
要求:根据以上病例摘要,请将初步诊断及诊断依据(如果有两个以上诊断,应分别列出诊断依据)、鉴别诊断、进一步检查与治疗原则写在答题纸上。	
一、初步诊断	
二、诊断依据	
三、鉴别诊断	
四、进一步检查	
五、治疗原则	